Aus der chirurg. Klinik und Poliklinik Basel.
Dir.: Prof. Dr. G. Hotz.
Leit. Arzt: Priv. Doz. Dr. W. Odermatt.

Ueber Meniscusverletzungen und Dauerresultate der operativ und konservativ behandelten Fälle vom Jahre 1915—1922 in der chirurgischen Klinik des Bürgerspitals Basel.

Inaugural-Dissertation

zur

Erlangung der Doktorwürde

der Hohen medizinischen Fakultät

der Universität Basel

vorgelegt von

Georg von Arx, med. prakt. von Egerkingen (Solothurn).

— 1925 —
Päpstliche Kanisiusdruckerei, Freiburg, Schweiz.

Von der hohen medizinischen Fakultät Basel
auf Antrag genehmigt
von Herrn Prof. Dr. G. Hotz.

R. UNIV.
BIBLIOTHEEK
LEIDEN

Ueber Meniscusverletzungen und Dauerresultate der operativ und konservativ behandelten Fälle vom Jahre 1915—1922 in der chirurgischen Klinik des Bürgerspitals Basel.

Werfen wir einen kurzen Blick in die Geschichte der Meniscusoperationen, so sehen wir, dass sie noch keine weit zurückgreifende ist, da die Eröffnung des Kniegelenkes ja erst in einer Zeit, zu welcher der Chirurg bis zu einem gewissen Grade Herr der Asepsis geworden war, als kein Wagnis mehr gelten durfte. Die erste auf operativen Befunden basierende Arbeit wurde vom englischen Chirurgen *Allingham* im Jahre 1889 veröffentlicht. Seine Kasuistik erstreckt sich auf 4 von ihm operierte und weitere 21 aus der Literatur gesammelte Fälle. Auf Grund eigener Beobachtungen und der Zusammenstellung anderer aus der Literatur hat er ein in der Hauptsache zutreffendes Bild der Verletzung entworfen.

Heute, wo jeder Operateur die Grundregeln der Asepsis kennt und im Stande ist, sie auf das genaueste zu beobachten, wird eine Eröffnung des Kniegelenkes wohl kaum mehr zu den gefährlichen Operationen zu zählen sein. Infolgedessen sind besonders in den letzten Jahren eine ganze Reihe grösserer und kleinerer Arbeiten über die Meniscusverletzungen erschienen, die sich bald mehr mit dem bei der Operation gewonnenen anatomischen Befund, bald mehr mit der Technik oder den Resultaten der Operation beschäftigten und die unsere Kenntnisse auf diesem Gebiete ganz bedeutend erweitert und manche, lange Zeit dunkle Fragen endgültig aufgeklärt haben.

An Hand der Krankengeschichten habe ich versucht, die vom Jahre 1915—1922 behandelten operativen und konservativen Fälle zusammenzustellen. Es sind total 89 Patienten, von denen 80 männlichen und 9 weiblichen Geschlechtes sind und zwar die überwiegende Mehrzahl der Patienten im Alter von 17—40 Jahren, während das höhere Alter viel weniger, die frühere Jugend nur mit drei Fällen vertreten ist. 78 operative und nur 11 konservativ behandelte Fälle.

Ich erlaube mir in Kürze über die Anatomie, den Mechanismus der Entstehung und Pathogenese der Meniscusverletzungen des Kniegelenkes, über ihre Diagnose und Behand-

lung auf Hinweis unserer Patienten ein Bild zu entwerfen, zuletzt noch auf die Dauerresultate der behandelten Fälle zurückzukommen.

Anatomie.

Die Anatomie des medialen und lateralen Meniscus ist folgende: Jeder Meniscus baut sich auf aus Bindegewebe mit elastischen Fasern und einem geglätteten Ueberzug von Faserknorpel. Der med. Meniscus hat eine sichelförmige Gestalt, sitzt vorn und hinten durch Bindegewebestränge fest an der Tibia an und ist seitlich in seiner ganzen Länge mit der Gelenkkapsel verwachsen. Der laterale Meniscus bildet mit seinen Ansatzflächen an der Tibia beinahe einen geschlossenen Ring. Auch er ist mit seiner Seitenkante mit der Gelenkkapsel verwachsen. Beide Meniscen zeigen eine gewisse Beweglichkeit, die von den einen Autoren für den medialen, von den anderen für den lateralen als grösser angegeben wird. Früher nahm man an, dass die Meniscen das Kniegelenk in zwei funktionell verschiedene Gelenke teilen. Das Meniscofemoralegelenk sollte der Beugung dienen, während im meniscotibialen Gelenk die Rotationsbewegungen stattfinden sollten. Durch die Untersuchungen von *Zuppinger* wissen wir aber, dass die Meniscen nur Pfannenbildner und ausgleichende Druckorgane im Kniegelenk darstellen.

Mechanismus der Meniscusverletzung.

Von Wichtigkeit für die Frage der Pathogenese und des Mechanismus der Meniscusverletzungen ist, dass es sich fast ausnahmslos um die Verletzung eines normalen Gelenkes handelt und dass die Ursache der Verletzung in der Regel nicht in einem prädisponierenden pathologischen Zustand zu suchen ist. In der Anamnese unserer Kranken haben wir über den Hergang der Verletzung immer dieselben Erhebungen machen können. Immer handelt es sich um eine indirekte Gewalt. In unseren Zusammenstellungen konnten wir in keinem einzigen Falle ein direktes Trauma für die Meniscusverletzung verantwortlich machen. Die Pathogenese der medialen und lateralen Meniscusverletzungen ist eine ganz verschiedene. Der mediale Meniscus ist bei weitem häufiger betroffen als der laterale. So waren unter den 40 von v. *Bruns* mitgeteilten Fällen 27 mal der innere und 13 mal der äussere Gelenkknorpel verletzt, ein Verhältnis von 2: 1; *Schulze* fand unter 33 Fällen 25 mal den

medialen und 8 mal den lateralen Meniscus betroffen, ein Verhältnis von 3: 1; noch viel deutlicher aber kommt das vorzugsweise Betroffensein des medialen Meniscus in den englischen Statistiken, sowie in unseren Beobachtungen zum Ausdruck. In der Sammelstatistik von *Götjes* finden wir 20, 4 : 1. Unter unseren 89 Fällen, haben wir den medialen Meniscus 82 mal, den lateralen 7 mal verletzt gefunden, also ein Verhältnis von 11, 7: 1.

Dieses häufigere Betroffensein des medialen Meniscus hat seinen Grund in den anatomischen Verschiedenheiten der beiden Gelenkseiten. Als hauptsächlichste Ursachen sind anzusprechen: 1) die häufig recht schwache Ausbildung des Vorderhornes des medialen Meniscus, 2) die Form der Femur- und Tibiacondylen und 3) der Umstand, dass die sagital gelegene Rotationsachse im Kniegelenk ca. in der Mitte der lateralen Gelenkfläche liegt. *Konjetzny* hat an Leichenversuchen gezeigt, dass bei Aussenrotation des Unterschenkels im Kniegelenk der vordere Teil des medialen Meniscus infolge der excentrischen Lage der Rotationsachse ziemlich stark in das Gelenk verschoben wird. Wenn nun bei nach aussen rotiertem Unterschenkel das gebeugte Knie brüske gestreckt wird, so hat der Meniscus keine Zeit an seinen normalen Platz zu entweichen. Infolge der ruckweisen Streckung wird er also zwischen der medialen Femurrolle und der Tibia eingeklemmt. Durch diese direkte Quetschung kann der Meniscus in seiner Substanz einreissen, es können Quer- und Längsrisse entstehen. Während der Meniscus in der erwähnten Weise zwischen Femur und Tibia eingeklemmt ist, wird durch den weiteren Streckversuch die Kniegelenkkapsel straff gespannt und kann auf diese Weise von dem fixiert gehaltenen Meniscus abreissen. Es ist das die häufigste Verletzung. Während diese Aussenrotationsstellung mit brüsker Streckung des Kniegelenkes für den medialen Meniscus den hauptsächlichsten Entstehungsmechanismus darstellt, finden für den lateralen Meniscus hauptsächlich eine Stauchung als ursächliches Moment. Durch diese Stauchung, zum Beispiel, Fall auf das gestreckte Bein oder Ueberstreckung, wird der normalerweise etwas kompressible Meniscus über seine Elastizitätsgrenze hinaus beansprucht, und es entstehen dann die Längs- und Querrisse der Meniscussubstanz.

Was die Verletzungsart des Meniscus angeht, so kann sie in einzelnen Fällen recht verschieden sein. Meistens han-

delt es sich um folgende 3 Abrissformen : 1) Abriss der vorderen oder hinteren Insertion mit Luxation ins Gelenkinnere. (Siehe Fig. 1 u. 2.) 2) Totale oder partielle Abreissung von der Gelenkkapsel, wobei der Meniscus infolge einer gewissen Elastizität sich saitenförmig zwischen seiner vorderen und hinteren Knocheninsertion durchs Gelenk hindurchspannt. (Fig. 3.) 3) Kann eine Zerreissung der Meniscussubstanz selbst stattfinden, die in Form von Längs- oder Querrissen oder auch einfach in Form von Quetschungen auftritt (Fig. 4 u. 5).



Fig. 1.

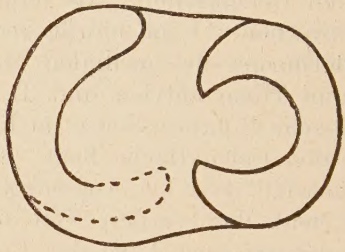

Fig. 2.

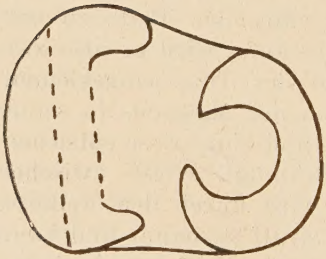

Fig. 3.



Fig. 4.

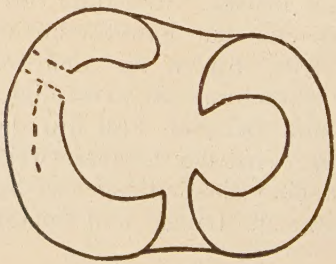

Fig. 5.

Folgende Zusammenstellung zeigt uns die obigen Verletzungsarten in unseren 78 operierten Fällen :

A. Zerreissen der :	med.	lat.
1) vorderen Insertion	28	0
2) hinteren Insertion	8	2
3) Gelenkkapsel mit saitenförmiger Längsspannung	25	3
B. Substanzrisse :		
1) Längsrisse	3	2
2) Querrisse	5	2

Diagnose.

Die Symptome unserer Meniscusverletzungen sind sehr mannigfaltige, entsprechend den verschiedenen Stadien in welchen die Patienten der Spitalbehandlung zugeführt wurden. Nur durch Zuhilfenahme der Anamnese ist es möglich, einigermassen übereinstimmende Krankheitsbilder zu erhalten. Als regelmässigstes Symptom ist zu nennen, der im Moment des Unfalles plötzlich auftretende, länger oder kürzer dauernde Schmerz, der hie und da mit einem Knacken deutlich verbunden ist. Eine grosse Funktionsstörung braucht nicht sofort einzutreten, wenn das abgerissene Stück nicht in das Gelenk hinein luxiert wird und so dessen Mechanismus stört. In allen Fällen tritt bald nach stattgehabter Verletzung eine Gelenkschwellung von wechselndem Grade auf, meist bedingt durch nachweisbaren Erguss. Durch diesen entsteht eine teilweise Funktionsstörung. Der Meniscus kann sofort oder erst nach Tagen die ersten Einklemmungserscheinungen hervorrufen. Der Kranke kann dann plötzlich sein Kniegelenk nicht mehr durchstrecken, und bei der objektiven Untersuchung fühlen wir einen federnden Widerstand. Neben der objektiv feststellbaren Unfähigkeit der vollständigen Streckung ist der konstant bleibende Druckschmerz des verletzten Meniscus für unsere Diagnose eines der Hauptmomente. Zur Diagnosestellung wird meist eine Röntgenaufnahme herbeigezogen. Dieselbe sagt uns aber nur etwas per exclusionem. In der Literatur sind nur 3 Fälle bekannt, ein Fall von *Martina* und zwei von *Rauenbusch*, denen es gelungen ist, das abgerissene Stück durch möglichst weiche Röntgenröhren photographisch abzubilden. In unseren Fällen konnte nie ein solcher Befund erhoben werden. Die Füllung des Kniegelenkes mit Sauerstoff und nachherige Röntgenaufnahme, wie es auch hier gemacht

wurde, hat die Diagnosestellung der Meniscusverletzungen nicht gefördert. Mit der Röntgenaufnahme können wir also nur die freien Gelenkkörper, welche differenzialdiagnostisch in Betracht kommen, ausschliessen.. Schon klinisch zeichnen sich aber freie Körper durch andere Symtome als die Knieverletzung aus. Die beiden gemeinsame Einklemmnug erfolgt beim freien Körper nie an der gleichen Stelle, die Druckschmerzhaftigkeit wechselt und ist nicht konstant lokalisiert wie bei der Meniskusverletzung, und endlich können wir einen freien Körper bald in diesem, bald in jenem Rezesus des Kniegelenkes palpieren. Eine Differenz der Breite des medialen und lateralen Gelenkspaltes im Röntgenbild hat sich uns nicht als sicheres Symptom für Meniscusverletzung erwiesen.

Neben freien Gelenkkörpern, welche infolge von traumatischen Absprengungen, von Osteochondritis dissecans oder von Arthritis def. entstehen, kommen besonders Gelenkzotten und die sog. Hoffa'sche Krankheit differenzialdiagnostisch in Betracht. Bei einem Zottengelenk können sich die oft 2—3 cm. langen Zotten hindernd in den Gelenkspalt einlegen und so das typische Bild einer Meniscuseinklemmung vortäuschen. Praktisch ist diese Fehldiagnose natürlich gleichgültig, da auch in den Fällen, wo öfters sich einklemmende, meist stark enzündlich verdickte und schwielig veränderte Gelenkzotten die Ursache des Krankheitsbildes sind, nur durch eine Operation eine Heilung zu erzielen ist. Die Hoffa'sche Krankheit besteht in einer fibrös entzündlichen Fettgewebswucherung, die nur den subpatellaren Fettkörper oder den ganzen Gelenkssynovialüberzug betrifft. Sie ist durch die gute Beeinflussung durch Heissluftherapie von der Meniscusverletzung zu unterscheiden. In der Literatur finden sich noch Fälle vor, wo durch ein abgerissenes Kreuzband oder eine beginnende Kniegelenktuberkulose eine Meniskusverletzung vorgetäuscht wurden. Die Diagnosestellung auf Meniskusverletzung wird uns erleichtert durch den meist typischen Unfallshergang, den momentan einsetzenden Schmerz im vorher gesunden Kniegelenk. Der Erguss, der konstante Druckschmerz am lædierten Meniscus, die recidivierende Streckbehinderung und der dabei konstatierbare federnde Widerstand im Kniegelenk sichern uns bei negativem Röntgenbefunde mit grösster Wahrscheinlichkeit die Diagnose der Meniscusverletzungen.

Behandlung.

Die Behandlung der Meniskusverletzungen ist eine verschiedene, je nachdem wir eine frische oder alte Verletzung vor uns haben. Als Therapie ist in allen Fällen vorerst eine konservative anzuraten. Eine ganze Anzahl von Fällen heilt durch anfängliche Ruhigstellung und spätere Massage- und Bewegungstherapie aus. Stellen sich aber wieder Incarcerationserscheinungen ein, sowie Schmerz und Gelenkerguss, so ist rechtzeitig eine operative Therapie angezeigt, ehe die Reizerscheinungen im Kniegelenk, die Kapseldehnung und die Muskelatrophie, die sonst guten Operationserfolge in Frage stellen.

In der Zusammenstellung unserer Fälle fand ich nur 4 Kranke, bei denen die Meniscusverletzung von häufigen Recidiven gefolgt, länger als 2 Jahre zurücklag. Bei allen fanden sich bei der schliesslich doch notwendig gewordenen Operation als Zeichen der konstanten Reizung eine ziemlich starke Arthritis deformans. Die Erfolge der konservativen Behandlung werden von verschiedenen Autoren als gute bezeichnet. So will *Bennet* von 200 Fällen 83 durch konservative Massnahmen geheilt haben, doch fehlt in solchen Fällen immer der Beweis, dass die Diagnose stets zutraf.

Die operative Therapie besteht heute beinahe ausschliesslich in der partiellen oder totalen Exstirpation des verletzten Meniscus, wie es *von Bruns* schon längst empfohlen hat. Die früher häufig geübte Nahtfixation des verletzten Meniscus ist heute vom Grossteil der Chirurgen verlassen worden, da häufig Recidive aufgetreten sind. Bei kleinen Abrissen oder Längsrissen kann man sich mit der Excision des gelösten Stückes begnügen. In der Mehrzahl der Fälle ist aber die totale der part. Exstirpation vorzuziehen.

Eine Fixation ist in unseren Fällen nur einmal ausgeführt worden. Es handelte sich um den med. Meniscus des linken Knies, der an seiner vorderen Ansatzstelle am Ligamentum abgerissen war und mit feinen Seidenknopfnähten an demselben befestigt wurde. Nach Bericht seiner Schwester, ist Pat. gestorben, soll aber seit jener Operation vollständig beschwerdefrei gewesen sein. Was die Exstirpation des Meniscus betrifft, so ist die partielle Entfernung in 21 und die totale in 56 Fällen ausgeführt worden.

Der schwierigste Punkt in der operativen Therapie betrifft auch heute noch die Art und Weise, wie das Gelenk er-

öffnet werden soll. Weit über ein Dutzend Methoden der Kniegelenkseröffnungen bei Meniscusverletzungen sind angegeben worden. In unseren Fällen wurde mit wenigen Ausnahmen ein ca. 6—10 cm. langer Längs- und Querschnitt seitlich der Patella ohne Durchtrennung des Bandapparates gemacht. Die Längs- und Querdurchtrennung der Patella, wie sie *Walsham* angegeben, und die Durchschneidung des medialen Verstärkungsbandes wurde nicht mehr gewagt, da bei der Nachuntersuchung eines früheren von autoritativer Seite operierten Falles mit letzterer Methode ein Schlottergelenk mit Neigung zu Valgusstellung festgestellt werden konnte. Auch die Durchtrennung des Lig. Patellæ nach *Textor* zeigt schlechten Erfolg, denn an der Durchtrennungs- und späteren Nahtstelle eines unserer Fälle hatte sich eine Knocheneinlagerung im Kniescheibenbande gebildet (Fall 50). Da aus der Literatur Fälle bekannt sind, wo nach subcutanen Einrissen des Lig. patellæ Verknöcherungen in diesem aufgetreten sind, müssen wir doch annehmen, dass dieses Band nach traumatischen Insulten die Fähigkeit besitzt, Knochengewebe metaplastisch zu bilden. Es ist also von allen Schnitten, welche irgend einen Teil des Bandapparates durchtrennen, abzuraten. Die Operation kann in Lokalanæsthesie oder in Narkose ausgeführt werden. In unseren Fällen wurde letztere bevorzugt, weil dabei die Muskelkontraktionen ausgeschaltet sind und man so mit kleinen Schnitten auskommt. Die stationäre Behandlung vom Tage der Operation gerechnet, hat durchschnittlich 3—4 Wochen gedauert, so dass nach 7—8 Wochen die Arbeit wieder vollständig aufgenommen werden konnte.

Resultate.

Um ein Urteil über den Dauererfolg der behandelten Fälle zu gewinnen, habe ich an die einzelnen Patienten Fragebogen verschickt und darin um folgende Auskunft gebeten:

1. Beruf vor der Operation ?
2. Beruf nach der Operation ?
3. Leisten Sie seit der Knieverletzung noch Militärdienst ?
4. Wenn nicht, wurden Sie durch diesen Unfall militärfrei ?
5. Haben Sie vor dem Unfall Sport getrieben ? (Turnen, Fussball, Reiten, Skifahren, Radfahren.)
6. Können Sie diesem Sport heute noch huldigen ?
7. Welches war der Erfolg der Operation ?

8. Wie lange nach der Operation hat die ärztliche Behandlung noch gedauert ?
9. Sind Sie seit der Operation beschwerdefrei ?
   a) Haben Sie ein Gefühl von Schwäche im operierten Knie ?
   b) Ueber was für eventuelle Beschwerden klagen Sie ?
   c) Verspüren Sie Schmerzen bei schlechtem Wetter ?
   d) Ist Beugung und Streckung im operierten Knie gut möglich ?
   e) Ist Gehen, Stehen, Knien und Treppensteigen behindert ?
   f) Besteht eine Einschränkung der Arbeitsfähigkeit ?
   g) Wird das Knie ab und zu geschwollen ?
10. Waren Sie wegen Ihres Knieleidens unfallversichert ? Wenn ja, bei welcher Versicherung ?
11. Beziehen Sie heute von der Versicherung noch eine Entschädigung ? Wenn ja, wieviel ?
12. Oder haben Sie von der Versicherung nach der Heilung eine einmalige Abfindungssumme erhalten ? Wenn ja, wieviel ?

Von meinen 89 verschickten Fragebogen sind 60 beantwortet und brauchbar zurückgelangt. Die Frist zwischen Operation bzw. Behandlung und Nachfragebogen beträgt 2—9 Jahre.

Was nun die Ergebnisse der operierten Fälle anbelangt, so möchte ich sie in 3 Kategorien einteilen.

I. *Patienten die absolut beschwerdefrei.*

1. Fall.

Sch. E. 25 J. Bauführer, 1½ J. alte Meniscusverletzung.

Operation am 7. Aug. 15.

Befund: Meniscus med. sin. an der vorderen Insert. abgerissen.

Eingriff: Totale Exstirpation.

Spitalaustritt: 28. Aug. 15.

Nachuntersuchung: Pat. hat sich wegen der frühzeitigen Entlassung daheim noch 14 Tage geschont, war aber nicht mehr in ärztlicher Behandlung. Immer noch militärpflichtig. Heute

absolut beschwerdefrei und kommt seinem Berufe als Baumeister vollständig nach. Pat. bezog von der Suval nur eine Tagesentschädigung während der Unfallzeit.

2. Fall.

F. W. 27 J. Fabrikarbeiter. 1 J. alte Meniscusverletzung.

Operation: 15. Dez. 16.

Befund: Meniscus med. dext. seitlich an der Gelenkkapsel abgerissen.

Eingriff: Totale Exstirpation.

Spitalaustritt: 23. Jan. 17.

Nachuntersuchung: Pat. teilt mit, dass er nach der Operat. noch einen Monat in ärztlicher Behandlung stand und ein Jahr lang ein Gefühl von Schwäche im operierten Knie verspürte. Er hat seither wiederum 153 Tage Dienst geleistet und ist vollkommen beschwerdefrei. Pat. war in der Militärversicherung, bezog während der Spitalzeit eine Tagesentschädigung.

3. Fall.

V. W. 24 J. Kaufmann. Frische Meniscusverletzung.

Operation: 13. Jan. 17.

Befund: Men. med. dext. an der vorderen Insertion losgelöst, gequetscht und ins Gelenkinnere luxiert.

Eingriff: Totale Exstirpation.

Spitalaustritt: 2. Februar 17.

Nachuntersuchung: Pat. hat seinen Beruf als Kaufmann sofort nach Spitalaustritt wieder angetreten. Er leistete Militärdienst wie zuvor und macht Skitouren ohne jegliche Beschwerden. Er soll nach seinem Bericht völlig geheilt sein.

4. Fall.

F. K. 30 J. Uhrmacher. Frische Meniscusverletzung.

Operation: 10. Sept. 18.

Befund: Meniscus med. text. vorn und in der Mitte abgerissen und nach Innen luxiert. Im Gelenk zwei Gelenkzotten.

Eingriff: Totale Exstirpation des Meniscus und der ca. $2^1/_2$ cm. langen Gelenkzotten.

Spitalaustritt : 17. Dez. 18.

Nachuntersuchung : Pat. hat seine Arbeit 14 Tage nach Spitalaustritt wieder als Uhrenmacher aufgenommen. Hat weder Schwäche noch Rheumatismen im Knie. Kann mit Leichtigkeit beugen und ohne Beschwerden darauf niederknien. Auch Bergsteigen gehe sehr gut.

5. Fall.

F. C. 23 J. Schreiner. Frische Meniscusverletzung.

Operation : 30. Aug. 18.

Befund : Meniscus med. dext. vorn abgerissen und in das Gelenk luxiert.

Eingriff : Part. Exstirpation.

Spitalaustritt : 7. Okt. 18.

Nachuntersuchung : Pat. versieht seinen alten Beruf vollkommen. Hat seine Dienstleistungen weiter erfüllt und ist heute völlig beschwerdefrei. Pat. bezog von der Militärversicherung während seiner Unfallzeit eine Tagesentschädigung.

6. Fall.

L. O. 20 J. Maschinenzeichner. 2 Jahre alte Meniscusverletzung.

Operation : 10. Okt. 18.

Befund : Meniscus med. sin. hinten gelöst und gequetscht.

Eingriff : Part. Exstirpation.

Spitalaustritt : 5. Nov. 18.

Nachuntersuchung : Pat., der nach Spitalentlassung noch 14 Tage in ärztlicher Behandlung stand, huldigt seinem Sport als Turner und Schwinger wie zuvor. Er schreibt uns : « Konnte seither allen Leistungen ohne irgendwelche Beschwerden nachkommen. Ich bin heute noch mit der Operation des Knies sehr zufrieden und verdanke Ihnen diese Arbeit bestens.» Als Militärversicherungspatient bezog er eine Tagesentschädigung.

7. Fall.

Sch. P. 26 J. Bankangestellter. 15 Monate alte Meniscusverletzungen mit häufigen Recidiven.

Operation : 14. II. 18.

Befund: Menisc. med. sin. seitlich abgerissen und saitenartig durch das Gelenk gespannt.

Eingriff: Totale Exstirpation.

Spitalaustritt: 30. III. 18.

Nachuntersuchung: Völlige Beschwerdefreiheit trat erst 3 Monate nach der Operation wieder ein, seit welchem Zeitpunkt Pat. auch wieder reiten, turnen, Fussball spielen und radfahren kann, ohne den geringsten Nachteil.

8. Fall.

K. K. 26 J. Kesselschmied. Frische Meniscusverletzung.

Operation: 10. X. 19.

Befund: Menisc. med. dext. vorn abgerissen und ins Gelenk luxiert.

Eingriff: Totale Exstirpation.

Spitalaustritt: 14. XI. 19.

Nachuntersuchung: Pat. versieht seine alte Stelle und ist dabei vollkommen beschwerdefrei. Keine Schwäche, keine Rheumatismen, keine Schmerzen beim Niederknien auf das operierte Knie. Pat. in der Suval versichert, bezog nur eine Tagesentschädigung während seiner Krankheitszeit.

9. Fall.

G. M. 17 J. Drechsler. 2 Monate alte Meniscusverletzung ohne Besserung auf konservative Behandlung.

Operation: 3. I. 20.

Befund: Men. med. sin. lateral abgerissen und saitenförmig durch das Kniegelenk gespannt.

Eingriff: Totale Exstirpation.

Spitalaustritt: 22. I. 20.

Nachuntersuchung: War nach Entlassung aus dem Spital noch 14 Tage in ärztlicher Behandlung. Seither völlig beschwerdelos.

10. Fall.

H. F. 35 J. Bahnangestellter. Frische Meniscusverletzung.

Operation: 14. II. 20.

Befund: Men. med. sin. lateral 3 cm. lang abgerissen.

Eingriff: Totale Exstirpation.

Spitalaustritt: 28. II. 20.

Nachuntersuchung: Pat. versieht immer noch seinen alten Beruf als Manövrist der S. B. B. ohne irgend welche Beschwerden oder Einschränkungen der Arbeitsfähigkeit.

11. Fall.

Sch. M. Küfer, 2 Monate alte Meniscusverletzung.

Operation: 20. XI. 20.

Befund: Meniscus med. dext. am vorderen Ansatz abgerissen.

Eingriff: Part. Exstirpation.

Spitalaustritt: 14. XII. 20.

Nachuntersuchung: Pat. geht uneingeschränkt seiner alten Beschäftigung nach. Neben sehr geringen Rheumatismen bei schlechtem Wetter, will er völlig beschwerdefrei sein.

12. Fall.

C. K. 26. J. Krankenpflegerin, 1½ J. alte Meniscusverletzung mit andauernden Beschwerden, trotz konservativer Therapie.

Operation: 29. IX. 20.

Befund: Meniscus med. dext. am Vorderhorn 1½ cm. lang abgerissen und ins Gelenk hinein luxiert.

Eingriff: Totale Exstirpation.

Spitalaustritt: 16. X. 20.

Nachuntersuchung: Pat. teilt mit, dass sie vollkommen wieder hergestellt sei und ihrem Sport (Tennis, Schwimmen, Schlittschuhlaufen) wie zuvor huldige.

13. Fall.

Sch. J. 42 J. Hausfrau, 2 Monate alte Meniscusverletzung.

Operation: 16. VIII. 21.

Befund: Men. med. sin. an der vorderen Insertion losgelöst.

Eingriff: Part. Exstirpation.

Spitalaustritt: 5. IX. 21.

Nachuntersuchung: In den ersten 6 Wochen nach der Operat. noch ein Gefühl von Schwäche im operierten Knie. Seither nun geheilt ohne irgendwelchen Nachteil.

14. Fall.

St. K. 44 J. Geschäftsfrau. 3 Jahre alte häufig recidivierende Meniscusverletzung.

Operation: 8. VII. 21.

Befund: Men. med. sin. am Rande von der Gelenkkapsel abgerissen und ins Gelenk hinein verschoben.

Eingriff: Totale Exstirpation.

Spitalaustritt: 19. VII. 21.

Nachuntersuchung: Pat. schreibt uns, dass sie in jeder Beziehung geheilt und mit dem Erfolg der Operation sehr zufrieden sei.

15. Fall.

S. B. 18 J. stud. phil. Frische Meniscusverletzung.

Operation: 16. III. 16.

Befund: Men. med. dext. am lat. Ansatze abgerissen und saitenförmig durchs Gelenk gespannt.

Eingriff: Totale Exstirpation.

Spitalaustritt: 8. IV. 16.

Nachuntersuchung: Pat., der nicht wegen diesem, sondern eines anderen Unfalles militärfrei geworden ist, schreibt uns, dass er vollständig beschwerdefrei sei.

16. Fall.

S. M. 30 J. Werkmeister. 1 Jahr alte Meniscusverletzung, mit häufigen Einklemmungen.

Operation: 16. III. 21.

Befund: Men. med. dext. vom lateralen Ansatze abgerissen und Längsriss im Men. selbst.

Eingriff: Totale Exstirpation.

Spitalaustritt: 4. IV. 21.

Nachuntersuchung: Pat., der nach Spitalaustritt noch 5 Monate in ärztlicher Behandlung stand, wurde durch diesen

Unfall militärfrei. Keine Schwäche, keine Rheumatismen. Gehen, Stehen, Knien und Treppensteigen gut möglich. Pat. bezog von der Militärversicherung während der Unfallzeit eine Tagesentschädigung.

17. Fall.

K. R. 13 J. Schüler. Frische Meniscusverletzung.

Operation: 13. XII. 22.

Befund: Men. med. sin. am vorderen Ansatze abgerissen und ins Gelenk luxiert.

Eingriff: Part. Exstirpation.

Spitalaustritt: 7. I. 22.

Nachuntersuchung: Pat. beanspruchte nach Spitalaustritt noch ein Jahr lang ärztliche Behandlung, wegen einer durch ungenügende Polsterung der Beinschiene hervorgerufene Quetschung auf der Kniescheibe. Ist seither ganz beschwerdefrei.

18. Fall.

St. E. 18 J. Schlosser. Im Jahre 1919 zwei Monate alte Meniscusverletzung links. Im Jahre 1920 ein Mont alte Meniscusverletzung rechts.

Operation: 30. I. 19.
28. VII. 20.

Befund: Operation 1919 Meniscus med. sin. im hinteren Drittel von seiner Ansatzstelle losgelöst und ins Gelenk luxiert. Operation 1920 Men. med. dext. lateral abgerissen und saitenförmig durchs Gelenk gespannt.

Eingriff: In beiden Operationen totale Exstirpation.

Spitalaustritt: 24. II. 19. und 14. VIII. 20.

Nachuntersuchung: Pat. versieht seinen alten Beruf vollkommen. Er hat trotz dieser beiden Operationen seine Dienstleistungen erfüllt. Kann gut turnen und radfahren. Verspürt weder Schwäche noch Rheumatismen in den op. Kniegelenken. Er ist, nach seinen Aussagen, völlig beschwerdefrei. Pat. bezog von der Suval je nur eine Tagesentschädigung.

19. Fall.

G. A. 37 J. Beamter. Meniscotomie des Men. med. sin. im Jahre 1903. Seit 10 Jahren Meniscusbeschwerden auf der med. Seite r.

Operation: 19. VII. 16.

Befund: Men. med. dext. zeigt einen 5 mm. breiten und 2 cm. langen Abriss an der vorderen Insertion.

Eingriff: Part. Exstirpation.

Spitalaustritt: 9. VIII. 16.

Nachuntersuchung: Da die Nachuntersuchung im linken Kniegelenk nach 13 Jahren keine Zeichen einer Arthritis zeigte und Pat. sich vollständig wohl fühlte, wollte er sich auch rechts operieren lassen. Pat. teilt uns mit, dass er in den beiden operierten Knien nicht die geringste Schwäche verspüre und jetzt ebensoviel Sport treibe wie vor der Operation.

Bei diesen 19 Fällen können wir ohne Ausnahme von sehr guten Resultaten sprechen. Liegt doch die Operation zurück: 9 Jahre in einem Fall, 8 Jahre in 3 Fällen, 7 Jahre in 1 Fall, 6 Jahre in 4 Fällen, 5 Jahre in 2 Fällen, 4 Jahre in 4 Fällen, 3 Jahre in 3 Fällen, und 2 Jahre in 1 Fall. Dass wir es mit einer tadellosen Funktion des Gelenkes nach der Operation zu tun haben, beweisen Fall 18 und 19, von denen sich jeder 2 mal wegen Meniscusbeschwerden operieren liess, je auf Grund des guten Erfolges der ersten Operation des anderen Kniegelenkes.

II. ***Patienten, die völlig leistungsfähig bei geringen Beschwerden.***

20. Fall.

St. W. 21 J. Maschinist. Frische Meniscusverletzung, die auf konservative Behandlung keinen Erfolg.

Operation: 23. VIII. 19.

Befund: Men. med. sin. seitlich abgerissen.

Eingriff: Totale Exstirpation.

Spitalaustritt: 15. IX. 19.

Nachuntersuchung: Pat. nun Angestellter der S. B. B. ist über den Erfolg seiner Operation sehr zufrieden. Zu klagen hat er einzig über eine gewisse Schwäche im operierten Knie und rheumat. Schmerzen bei Witterungswechsel. Gehen, Stehen, Knien und Treppensteigen sehr gut möglich, Pat. bezog während der Krankheit von der Militärversicherung eine Tagesentschädigung.

21. Fall.

R. E. 28 J. alt, Mechaniker. 5 Jahre alte Meniscusverletzung mit häufig recidivierenden Einklemmungen.

Operation : 21. V. 21.

Befund : Men. med. dext. seitlich abgerissen und saitenförmig durch das Gelenk gespannt.

Eingriff : Totale Exstirpation.

Spitalaustritt : 16. VI. 21.

Nachuntersuchung : Pat. war nach Spitalentlassung noch 3 Wochen in ärztlicher Behandlung, macht seither die gleiche Arbeit, wie vor der Operation ohne eine Einschränkung der Arbeitsfähigkeit. Er verspürt nur bei zu langem Arbeiten auf den Knien zeitweise ein Ziehen im op. Knie und eine leichte Schwellung desselben.

22. *Fall.*

F. E. 44 J. Landwirt. 1 Monat alte Meniscusverletzung.

Operation : 24. V. 22.

Befund : Der Men. med. dext. von seinem lateralen Ansatze abgerissen und ins Gelenk verschoben.

Eingriff : Part. Exstirpation.

Spitalaustritt : 10. VI. 22.

Nachuntersuchung : Pat., immer noch Landwirt, schreibt uns : «Ich habe seit jener Kniegelenksoperation nie mehr einen Arzt gebraucht. Es geht mir sehr gut, ausser hin und wieder Rheumatismen im op. Knie.

23. *Fall.*

P. A. 27 J. Knecht. 4 Monate alte Meniscusverletzung mit recidivierenden Einklemmungen.

Operation : 7. II. 20.

Befund : Men. med. sin. in einer Länge von 3 cm. von der lateralen Seite abgerissen und saitenförmig über die Mitte des inneren Gelenkkopfes gespannt.

Eingriff : Totale Exstirpation.

Spitalaustritt : 28. II. 20.

Nachuntersuchung : Pat. führt seinen Beruf als Knecht weiter. Er verspürt noch Schmerzen bei Witterungswechsel und kann nicht ohne Beschwerden auf das operierte Knie niederknien.

24. Fall.

M. P. 18 J. Weissnäherin. Frische Meniscusverletzung.

Operation: 10. VI. 21.

Befund: Das Vorderhorn des Men. med. sin. ist frei beweglich.

Eingriff: Part. Exstirpation.

Spitalaustritt: 28. VI. 21.

Nachuntersuchung: Pat. ist in ihrem früheren Berufe tätig. Radfahren kann sie nicht mehr, da beim Biegen des operierten Knies Schmerzen entstehen. Rheumatismen und häufige Anschwellung des Kniegelenks.

25. Fall.

B. J. 26 J. Bauarbeiter. Frische Meniscusverletzung.

Operation: 30. XII. 20.

Befund: Men. med. dext. ist bis an seine hintere Ansatzfläche abgerissen, aufgefasert und hängt frei in die Gelenkhöhle.

Eingriff: Part. Exstirpation.

Spitalaustritt: 17. I. 21.

Nachuntersuchung: Pat. geht nach ca. 2 Monate ärztlicher Behandlung nach Spitalaustritt seinem Berufe als Bauarbeiter wieder nach und versieht seine Arbeit vollkommen. Er leistet immer noch Militärdienst, kann aber nicht mehr turnen und Fussball spielen und nur kurze Zeit ohne Schmerzen auf das op. Knie niederknien. Pat. bezog von der Suval 1 Jahr lang eine Rente von 23 Franken im Monat, dann 4 Monate Fr. 12. und bekam nach der Heilung eine einmalige Abfindungssumme von 660 Fr.

26. Fall.

K. G. 22 J. Bankkommis. Im Frühjahr 1912 Unfall beim Fussballspiel. Seither von Zeit zu Zeit immer Beschwerden trotz konservativer Therapie.

Operation: 13. XI. 15.

Befund: Men. med. dext. an der vorderen Insertion abgerissen.

Eingriff: Totale Exstirpation.

Spitalaustritt: 28. XII. 15.

Nachuntersuchung: Pat. in seinem alten Berufe tätig, wurde durch diesen Unfall militärfrei. Seit der Operation widmet er sich keinem Sporte mehr. Er klagt über Rheumatismen und Ameisenkribbeln im Knie.

27. Fall.

B. E. 44 J. Maler. 3 Monate alte Meniscusverletzung.

Operation: 11. VIII. 16.

Befund: Men. med. dext. vorn abgerissen und ins Gelenk verlagert.

Eingriff: Part. Exstirpation.

Spitalaustritt: 4. IX. 16.

Nachuntersuchung: Pat. immer noch Maler, ist über den Erfolg der Operation befriedigt, ist aber nicht vollkommen beschwerdefrei. Wenn er lange kniet, verspürt er starke Schmerzen und ein Karren im operierten Knie. Bei schlechtem Wetter ist er auch Rheumatismen unterworfen. Er bezog von der Suval während seiner Unfallzeit eine Tagesentschädigung.

28. Fall.

H. R. 26 J. Bahnarbeiter. Frische Meniscusverletzung.

Operation: 7. XI. 18.

Befund: Men. med. dext. ganze seitliche Anheftung abgerissen und saitenförmig durch das Gelenk gespannt.

Eingriff: Totale Exstirpation.

Spitalaustritt: 3. XII. 18.

Nachuntersuchung: Pat. noch militärpflichtig hat seinen Beruf als Bahnarbeiter 4 Wochen nach Spitalentlassung wieder aufgenommen. Verspürt nach strenger Arbeit ein Gefühl von Schwäche im op. Knie, bei Witterungswechsel Rheumatismen. Sonst beschwerdefrei.

29. Fall.

B. H. 26 J. Hilfsarbeiter. Frische Meniscusverletzung.

Operation: 7. VII. 21.

Befund: Men. med. sin. am hinteren Ende abgerissen.

Eingriff: Totale Exstirpation.

Spitalentlassung: 27. VII. 21.

Nachuntersuchung: Als Hilfsarbeiter kann Pat. seinem Berufe wieder gut nachkommen, ist aber nicht völlig beschwer-

defrei. Verspürt Schmerzen bei Witterungswechsel. Beugung und Streckung soll im op. Knie etwas behindert sein. Er bezog während der Unfallzeit von der Suval eine Tagesentschädigung.

30. Fall.

Sch. O. 31 J. Linoleumleger. 3 Monate alte Meniscusverletzung mit häufigen Recidiven.

Operation: 21. IX. 15.

Befund: Men. med. sin. an der vorderen Insertion losgelöst.

Eingriff: Totale Exstirpation.

Spitalaustritt: 11. X. 15.

Nachuntersuchung: War nach Spitalbehandlung noch 4 Wochen in Pol. Behandlung, seither seinem Berufe als Linoleumleger wieder nachgekommen. Verspürt zeitweise etwas Rheumatismen und Ameisenlaufen im operierten Knie. Ausser einem Gefühl von Müdigkeit nach harter Anstrengung ist er sonst beschwerdefrei. Er bezog von der Unfallversicherung eine einmalige Abfindungssumme von 1000 Fr.

31. Fall.

D. E. 40 J. Platzmeister. 4 Monate alte Meniscusverletzung.

Operation: 25. III. 16.

Befund: Querriss des Men. med. dext.

Eingriff: Totale Exstirpation.

Spitalaustritt: 28. IV. 16.

Nachuntersuchung: Pat. ist in seiner alten Stellung. Es soll nach der Operation ein Jahr gedauert haben bis er wieder richtig gehen konnte. Beugung und Streckung im op. Knie sei etwas behindert, ebenso Knien und Treppensteigen, aber ohne dass eine Einschränkung der Arbeitsfähigkeit vorhanden ist.

32. Fall.

C. J. 27 J. Schreiner. $1^1/_2$ Jahre alte Meniscusverletzung, mit häufigen Einklemmungen.

Operation: 5. XI. 15.

Befund: Men. med. sin. an der vorderen Insertion abgerissen.

Eingriff: Totale Exstirpation.

Spitalaustritt: 14. XII. 15.

Nachuntersuchung: Pat. der nach Spitalaustritt 3 Monate vom Militärdienst dispensiert worden ist, versieht seinen alten Beruf. Klagt über Schmerzen bei Witterungswechsel und beim Niederknien auf das operierte Knie.

33. Fall.

B. K. 40 J. Polizeimann. 2½ Jahre alte Meniscusverletzung mit zweimaligem Recidiv.

Operation: 17. VII. 16.

Befund: Men. med. seitlich abgerissen und saitenförmig durch das Gelenk gespannt.

Eingriff: Totale Exstirpation.

Spitalaustritt: 10. VIII. 16.

Nachuntersuchung: Patient immer noch Polizeimann, schreibt, dass er vor der Operation im verletzten Knie häufig einknickte, was jetzt seit der Operation nie mehr vorgekommen sei. Er war nach Spitalentlassung noch 9 Wochen in ärztlicher Behandlung. Beim Bergabsteigen verspürt er ein Zittern und eine Schwäche im op. Knie, im Winter, wenn es glatt ist einen unsicheren Gang. Bei Witterungswechsel zeitweise Stechen.

34. Fall.

S. B. 32 J. Zimmermädchen. 3 Jahre alte Meniscusverletzung.

Operation: 21. I. 17.

Befund: Men. med. dext. in seiner ganzen Ausdehnug gelöst.

Eingriff: Totale Exstirpation.

Spitalaustritt: 28. II. 17.

Nachuntersuchung: Pat. hat nach Spitalentlassung noch 3 Monate in ärztlicher Behandlung, ihren alten Beruf wieder aufgenommen. Fühlt noch Schwäche im operierten Knie, das auch oft anschwillt. Bei schlechtem Wetter und beim Niederknien immer etwas Schmerzen.

35. Fall.

[illegible] Jahre alte Knieverletzung mit 2 Recidiven.

Operation: 10. VII. 19.

Befund: Men. med. sin. an der vorderen Insertion abgerissen und nach aussen luxiert.

Eingriff: Totale Exstirpation.

Spitalaustritt: [illegible] VII. [illegible]

Nachuntersuchung: Pat. [illegible] Tage nach Spitalaustritt seine Arbeit wieder aufgenommen. Ist ziemlich beschwerdefrei insofern, dass er sein operiertes Knie wieder gut bewegen und belasten kann ohne irgend welche Schmerzen. Einzig zu klagen hat er über eine gewisse Schwäche im Knie.

36. Fall.

W. S. 37 J. Handlanger. Frische Meniscusverletzung ohne Erfolg mit konservativer Therapie.

Operation: 12. XI. 20.

Befund: Men. med. sin. zeigt am vorderen Ansatz einen [illegible]

Eingriff: Totale Exstirpation.

Spitalaustritt: 4. XII. 20.

Nachuntersuchung: Nach Spitalentlassung noch 8 Wochen [illegible] Behandlung, [illegible] Handlanger [illegible] Ist nicht beschwerdefrei. Er verspürt bei Witterungswechsel hin und wieder heftige Schmerzen und kann nicht gut auf das op. Knie niederknien. Eine Einschränkung der Arbeitsfähigkeit ist nicht vorhanden. Pat. bezog von der Suval während seiner Unfallzeit nur eine Tagesentschädigung.

37. Fall.

K. M. 11 J. Schüler. 1 Monat alte Meniscusverletzung, die zuerst konservativ behandelt, aber ohne Erfolg.

Operation: 5. XII. 20.

Befund: Men. med. sin. an der vorderen Insertion abgerissen und nach Innen luxiert.

Eingriff: Totale Exstirpation.

Spitalaustritt: 27. XII. 20.

Nachuntersuchung: Pat. erachtet den Erfolg der Opera-

tion als einen guten. Er fühlt sich im operierten Knie immer noch etwas schwach. Beim Gehen sinkt er zeitweise ein, kann nicht gut knien und verspürt öfters Rheumatismen.

38. Fall.

Z. H. 17 J. Modistin. 1 Jahr alte Meniscusverletzung.

Operation: 6. VI. 21.

Befund: Men. med. dext. am hinteren Ansatze gequetscht und längs gerissen.

Eingriff: Totale Exstirpation.

Spitalaustritt: 25. VI. 21.

Nachuntersuchung: Pat. versieht ihren Beruf als Modistin. Klagt über Rheumatismen bei schlechtem Wetter, über eine Schwäche und einen Krampf im operierten Knie beim Sitzen. Auch das Knien soll behindert sein.

39. Fall.

M. H. 23 J. Elektriker. 2 Jahre alte Meniscusverletzung.

Operation: 5. VII. 17.

Befund: Men. med. dext. in der Mitte vom med. Rande in halber Breite eingerissen. Querriss setzt sich nach hinten in einem 1 ½ cm. langen Längsriss fort. Der so gelöste Zipfel hängt ins Gelenk.

Eingriff: Totale Exstirpation.

Spitalentlassung: 28. VII. 17.

Nachuntersuchung: Als Elektriker immer in seinem Berufe tätig. Nach Spitalaustritt noch 14 Tage in ärztlicher Behandlung. Beweglichkeit ist wieder normal, doch fühlt Pat. eine gewisse Schwäche im op. Knie, besonders beim Knien und Treppensteigen. Bei grosser Anstrengung auch leichte Anschwellung. Pat. bezog von der Suval eine Tagesentschädigung.

40 Fall.

R. A. 38 J. Landwirt. 6 Wochen alte Knieverletzung.

Operation: 29. X. 18.

Befund: Men. med. dext. zeigt einen Querriss in der Mitte und Luxation des vorderen Stückes nach aussen.

Eingriff: Part. Exstirpation.

Spitalaustritt: 16. XI. 18.

Nachuntersuchung: Pat. ist als Landwirt in seinem Berufe tätig. Das einzige, was ihn noch an die Vergangenheit seines operierten Knies erinnert, ist bei schlechtem Wetter Rheumatismen, bei starker Beugung ein Spannungsgefühl und eine Einschränkung beim Knien und Treppensteigen.

41. Fall.

A. K. 21 J. Maschinenarbeiter. Frische Meniscusverletzung.

Operation: 8. II. 19.

Befund: Men. med. dext. seitl. von der Kapsel abgerissen.

Eingriff: Totale Exstirpation.

Spitalaustritt: 1. IV. 19.

Nachuntersuchung: Pat. schreibt uns: « Die Operation am Knie hatte einen guten Erfolg. Doch kann ich seither nicht mehr jedem Sporte huldigen, wie z. B. Skifahren und Fussball spielen, denn die Sicherheit und die Beweglichkeit in den verschiedenen Stellungen fehlt. Bei grossen Radtouren bekomme ich im op. Knie den Krampf.» Pat. bezog von der Militärversicherung eine Abfindungssumme von 630 Fr.

42. Fall.

K. E. 24 J. Maschinist. Frische Meniscusverletzung.

Operation: 29. XII. 14.

Befund: Men. med. dext. ist an seinem inneren Rande gelöst und in das Gelenk hinein umgeschlagen.

Eingriff: Reposition und Fixation mit drei Zwirnnähten an seine normale Stelle.

Spitalaustritt: 16. II. 15.

Nachuntersuchung: Pat. der durch diesen Unfall militärfrei wurde, war ausser Spital noch 10 Wochen in ärztlicher Behandlung. Verspürt immer noch ein Gefühl von Schwäche im op. Knie, häufig Stechen und Rheumatismen. Auch Beugen, Strecken und Knien soll behindert sein. Pat. bezog von der Versicherung Helvetia Zürich eine Abfindungssumme von 2000 Fr.

43. Fall.

H. R. 23 J. Bahnarbeiter. Frische Meniscusverletzung.

Operation: Men. med. sin. an der hinteren Insertion gelöst und in das Gelenk luxiert.

Eingriff: Totale Exstirpation.

Spitalaustritt: 2. VII. 20.

Nachuntersuchung: Pat. verrichtet seinen früheren Dienst als Bahnarbeiter. Zu klagen hat er über rheumatische Beschwerden und über rasche Ermüdbarkeit des op. Beines, sowie über nicht vollständige Streckung und Beugung. Als Suval-Patient bezog er eine Tagesentschädigung.

44. Fall.

J. J. 42 J. Hilfsarbeiter. 5 Monate alte Meniscusverletzung.

Operation: 18. XI. 19.

Befund: Men. med. sin. seitlich abgerissen und saitenförmig durch das Gelenk gespannt.

Eingriff: Totale Exstirpation.

Spitalaustritt: 19. XII. 19.

Nachuntersuchung: Pat. teilt mit, dass der Erfolg der Operation ein befriedigender sei. Es bestehe eine Schwäche im Knie, die sich in grosser Müdigkeit nach grösseren Anstrengungen äussert. Kann nicht ohne Schmerzen auf das linke Knie niederknien. Pat. bezieht von der Suval noch eine monatliche Rente von 17.50 Fr.

45. Fall.

V. J. 22 J. Hilfsarbeiter. Frische Meniscusverletzung.

Operation: 13. VII. 22.

Befund: Men. med. sin. von der seitlichen Insertion abgerissen.

Eingriff: Totale Exstirpation.

Spitalaustritt: 15. VIII. 22.

Nachuntersuchung: Ausser Spital war Pat. noch sechs Wochen in ärztlicher Behandlung. Ist nicht beschwerdefrei. Er klagt über Müdigkeit im op. Knie am Abend, über lästiges Knacken während der Arbeit und über Rheumatismen. Die Beweglichkeit sei gut, ausser einer geringen Einschränkung derselben beim Knien. Pat. bezog von der Militärversicherung eine Abfindungssumme von 500 Fr.

46. Fall.

K. K. 48 J. Milchführer. $1^1/_2$ Jahre alte Meniscusverletzung.

Operation: 31. X. 22.

Befund: Men. med. dext. an der vorderen und seitlichen Insertion abgerissen

Eingriff: Totale Exstirpation.

Spitalaustritt: 30. XI. 22.

Nachuntersuchung: Pat. teilt mit, dass er nach 6 Monaten ärztlicher Behandlung wiederum gehen konnte. Seither in seinem Berufe als Milchführer wieder tätig. Fühlt im operierten Knie eine gewisse Schwäche und häufig Rheumatismen. Kann das Knie nicht mehr so leicht beugen wie früher.

Ueberblicken wir diese 27 Fälle, so sehen wir, dass die grösste Zahl der Patienten dieser Gruppe über mehr oder weniger starke Schmerzen beim Niederknien auf das operierte Knie klagt. *Schlatter* hat bei seinen Fällen zuerst auf dieses Symptom hingewiesen und spätere Autoren, wie z. B. *Kroiss* und *Görber* haben den gleichen Befund bei der Nachuntersuchung ihrer Fälle erhoben. Als Lokalisation des Schmerzes geben die Patienten, die das Symptom aufweisen, eine Stelle unter der Patella an. Die Ursache dieser Erscheinung, die sehr oft bei Patienten mit sehr günstigen Resultaten auftritt, ist immer noch unklar.

Ein ebenso häufiges Symptom der meisten Patienten sind Schmerzen im Kniegelenk bei Witterungswechsel, doch sind dieselben nicht derart, dass sie den Pat. erheblich belästigen oder in seiner Arbeitsfähigkeit schädigen.

III. ***Patienten mit teilweis leichter Verminderung der Arbeitskraft.***

47. Fall.

B. A. 42 J. Maurer. Frische Meniscusverletzung.

Operation: 2. II. 22.

Befund: Men. med. sin. seitlich abgerissen und saitenförmig durch das Gelenk gespannt.

Eingriff: Totale Exstirpation.

Spitalaustritt: 17. II. 22.

Nachuntersuchung: Pat. führt seinen Maurerberuf weiter. War nach Spitalaustritt noch 2 Monate in ärztlicher Be-

handlung. Klagt jetzt über Schmerzen im operierten Knie und über beschränkte Gebrauchsfähigkeit. Beugung und Streckung behindert, Gehen, Stehen, Knien und Treppensteigen nicht gut möglich. Knie ab und zu geschwollen.

48. Fall.

Sch. E. 39 J. Maler. 6 Monate alte Knieverletzung.

Operation: 1. VII. 22.

Befund: Men. med. sin. vorn losgelöst und in das Gelenk luxiert.

Eingriff: Part. Exstirpation.

Spitalaustritt: 18. VII. 22.

Nachuntersuchung: Pat. ist noch als Maler beschäftigt. Stand nach Spitalentlassung noch 7 Wochen in ärztlicher Behandlung. Klagt über Schwäche im op. Bein, über Müdigkeit und gelegentlich auch Stechen. Knien schlecht möglich, ebenso auch Leiternsteigen, so dass er häufig seine Arbeit aussetzen muss. Knie sehr häufig angeschwollen.

49. Fall.

F. R. 41 J. Maurer. Schon 1912 Meniscusverletzung rechts mit Exstirpation. Jetzt frische Meniscusverletzung links.

Operation: 9. II. 20.

Befund: Men. med. sin. an der vorderen Insertion abgerissen.

Eingriff: Part. Exstirpation.

Spitalaustritt: 26. II. 20.

Nachuntersuchung: Pat. ist über das Resultat seiner beiden Operationen befriedigt. Ist aber nicht völlig beschwerdefrei. Nach aussergewöhnlichen Anstrengungen Schmerzen in beiden Knien und ein Gefühl von Schwäche, so dass er öfters die Arbeit aussetzen muss. Er bezieht von der Suval noch monatlich eine Rente von 26 Fr.

50. Fall.

B. U. 28 J. Färber. Im Jahre 1914 Meniscusoperation am Men. med. sin. Im Jahre 1920 2 Monate alte Verletzung des Men. lat. sin.

Operation: 17. VII. 15. und 14. II. 20.

Befund: Bei der ersten Operation zeigte sich, dass der vordere und distale Teil des Men. med. sin. abgerissen und zwischen den Condylen liegt. Bei der zweiten Operation ist der laterale Teil des Men. lat. sin. losgelöst.

Eingriff: Der med. Men. wurde partiell, der laterale total exstirpiert.

Spitalaustritt: 14. VIII. 15 und 13. III. 20.

Nachuntersuchung: Pat. hat seinen Beruf gewechselt und ist Verzinkereiarbeiter geworden. Vom Militärdienst ist er wegen diesen Unfällen frei geworden. Er gibt an, dass er im op. Knie immer eine Schwäche verspüre und dass Beugung und Streckung stark behindert sei. Zeitweise sei er arbeitsunfähig. Die Untersuchung ergibt eine Verknöcherung des Lig. patellae, das bei der letzten Operation durchtrennt wurde.

51. Fall.

H. A. 29 J. Metallarbeiter. 2 Monate alte Meniscusverletzung.

Operation: 13. IX. 21.

Befund: Men. med. dext. an der vorderen Insertion abgerissen und in das Gelenk luxiert.

Eingriff: Totale Exstirpation.

Spitalaustritt: 3. XI. 21.

Nachuntersuchung: Stand nach Spitalaustritt noch 7 Monate in ärztlicher Behandlung. Seither wieder in seinem alten Berufe tätig. Bei schlechtem Wetter Stechen im Knie. Beugung und Streckung behindert. Muss immer etwas hinken. Auch besteht eine Einschränkung der Arbeitsfähigkeit, da er seither leichteren Arbeiten obliegen müsse. Das Knie soll jeden Abend angeschwollen sein. Er bezieht von der Suval heute immer noch 26 Fr. pro Monat.

52. Fall.

Sch. G. 48 J. Hilfsarbeiter. 8 Monate alte Meniscusverletzung.

Operation: 20. IX. 21.

Befund: Men. med. sin. an der hinteren Insertion abgerissen.

Eingriff: Totale Exstirpation.

Spitalaustritt: 11. X. 21.

Nachuntersuchung: Nach Spitalaustritt noch 2 Monate in Polikl. Behandlung. Bei schwerer Arbeit tritt bei gewissen Bewegungen eine plötzliche Schwäche auf, so dass Pat. dabei einige Augenblicke die Arbeit aussetzen muss. Auch Rheumatismen bei Witterungswechsel.

53. Fall.

St. E. 53 J. Hilfsarbeiter. Frische Meniscusverletzung.

Operation: 2. III. 21.

Befund: Men. med. dext. an der vorderen Insertion losgelöst und in das Gelenk luxiert.

Eingriff: Totale Exstirpation.

Spitalaustritt: 26. III. 21.

Nachuntersuchung: Pat. hat seine Arbeit nach ¼ jähriger ärztlicher Behandlung nach Spitalaustritt wieder aufgenommen. Ist nicht beschwerdefrei. Ausser Rheumatismen und der Behinderung der vollständigen Streckung und Beugung wird das Knie sehr oft geschwollen, so dass er die Arbeit sehr oft aussetzen muss. Er bezieht von der Suval noch monatlich eine Rente von 35 Fr.

54. Fall.

W. H. 27 J. Handlanger. 6 Monate alte Meniscusverletzung mit dauernder schwerer Berufsstörung, trotz konservativer Therapie.

Operation: 9. IX. 19.

Befund: Men. med. sin. an der vorderen Insertion abgerissen.

Eingriff: Totale Exstirpation.

Spitalaustritt: 3. X. 19.

Nachuntersuchung: Pat. hat sich nach Spitalaustritt noch 3 Wochen geschont, bevor er seine Arbeit als Handlanger wieder aufgenommen hatte. Anfangs soll er beschwerdefrei gewesen sein, jetzt aber nicht mehr, da er sehr oft ein Gefühl von Schwäche, Stechen und Rheumatismen im op. Knie verspürt. Bei langem Laufen einknicken. Knien und Treppensteigen nicht gut möglich. Am Abend Kniegelenk öfters angeschwollen. Er bezog von der Suval eine Tagesentschädigung.

55. Fall

F. H. 22 J. Kaufmann. Vor einem Jahr Kniegelenkverletzung. Seither mehrere Recidive.

Operation: 3. XII. 18.

Befund: Men. lat. sin. am Hinterhorn abgerissen.

Eingriff: Part. Exstirpation.

Spitalaustritt: 11. I. 19.

Nachuntersuchung: Pat. musste im März 1919 schon wieder in den Militärdienst einrücken. Nach 4 wöchentlichem Dienst erlitt er am anderen Knie die gleiche Verletzung, da er das op. Bein immer schonen musste. Er wurde auf diese zweite Operation hin militärfrei. Turnen und Skifahren geht nicht mehr. Durch Ausgleiten auf der Strasse, hat Pat. seit der letzten Operation 3 Rückfälle erlitten mit jeweils Kniegelenkserguss, so dass er das Bett hüten musste. Er bezog von der Suval eine Tagesentschädigung.

56. Fall

H. G. 27 J. Landwirt. 2 Monate alte Meniscuverletzung.

Operation: 23. II. 20.

Befund: Men. lat. dext. an der hinteren Insertion losgerissen.

Eingriff: Durchtrennung des Lig patellae und collaterale. Totale Exstirpation.

Spitalaustritt: 3. IV. 20.

Nachuntersuchung: Pat. ist seinem alten Berufe treu geblieben, wurde aber wegen diesem Unfall militärfrei. Er fühlt sich auf dem op. Bein sehr schwach und verspürt häufig [illegible] Käser kann er nur mit grossen Schmerzen [illegible] noch 9.60 Fr. als Rente.

Bei diesen 10 Fällen handelt es sich um Erfolge, die wir zu den massigen rechnen müssen. Alle weisen mehr oder weniger eine Einschränkung der Arbeitsfähigkeit auf. Sehr auffallend ist, dass letzteres gerade bei den Unfallversicherten, die eine Rente beziehen, am meisten zutrifft. Das Ganze ist, wie schon Bircher bemerkt, ein typisches Zeichen, wie die Unfallgesetzgebung imstande ist, den Charakter, die Psyche im ungünstigen Sinne zu beeinflussen.

Konservativ behandelte Fälle.

1. Fall.

R. H. 22 J. Hilfsarbeiter. Frische Meniscusverletzung des Men. med. dext.

Spitaleintritt: 2. XI. 20.

Therapie: Massage und elastische Binde.

Spitalaustritt: 13. XI. 20.

Nachuntersuchung: Pat. stand nach Spitalaustritt noch 6 Wochen in ärztlicher Behandlung. Seither in seinem Berufe wieder tätig. Verspürt aber noch häufig Schmerzen in seinem Knie. Ein Gefühl von Schwäche, öfters Rheumatismen. Beugung und Streckung nicht gut möglich. Auch Knien und Treppensteigen ist behindert. Zeitweise Anschwellung des Knies mit Einschränkung der Arbeitsfähigkeit.

2. Fall.

L. O. 28 J. Bauzeichner. Frische Meniscusverletzung am Men. med. sin.

Spitaleintritt: 29. IV. 15.

Therapie: Ruhe. Massage und Heissluft.

Spitalaustritt: 15. V. 15.

Nachuntersuchung: Pat. immer noch Bauzeichner, kann seit jenem Unfall keinem Sport mehr huldigen, da verletztes Knie ihm häufig Beschwerden verursacht. Am meisten ist er Rheumatismus unterworfen.

3. Fall.

B. A. 24 J. Färber. Frische Meniscusverletzung des Men. med. sin.

Spitaleintritt: 3. VIII. 15.

Therapie: Massage, Heissluft, Turnen.

Spitalaustritt: 14. VIII. 15.

Nachuntersuchung: Ausser einem Gefühl von Schwäche im op. Knie und Rheumatismen bei schlechtem Wetter ganz beschwerdefrei.

4. Fall.

B. H. 20 J. Webermeister. Frische Meniscusverletzung des Men. med. sin.

Spitaleintritt: 23. VIII. 15.
Therapie: Ruhe und Massage.
Spitalaustritt: 3. IX. 15.

Nachuntersuchung: Pat. teilt und mit, dass er in seinem verletzten Kniegelenk seit Spitalaustritt nie mehr Schmerzen verspürt habe.

Leider sind von den 11 konservativ behandelten Fällen nur obige 4 Antworten eingelaufen, so dass ein Vergleich der Dauerresultate mit den operierten Fällen nicht möglich ist.

Fassen wir das Ergebnis unserer Nachuntersuchungen der operativ behandelten Fälle zusammen, so bleiben doch in der Mehrzahl der Fälle Beschwerden geringen Grades zurück: Schmerzhaftigkeit, besonders bei Witterungswechsel, Ermüdung nach Anstrengungen, Beugung- und Streckungsbehinderung, vereinzelt auch Gelenkergüsse nach Ausgleiten. Dass ein derartiger Eingriff der Mechanik des Gelenkes doch etwas nachteilig sein muss, bezeugen wohl selbst Patienten, die vollkommene Bewegungsfreiheit nach der Operation wieder erlangt haben, jedoch vor Rotationsbewegungen eine gewisse Scheu haben. Ueber eines müssen wir uns ja klar sein, dass man durch die notwendige Excision eines Meniscus die statischen Verhältnisse im Kniegelenk etwas ändert, dafür aber die chronischen Reizerscheinungen und die immer wiederkehrende Arbeitsunfähigkeit, infolge der Einklemmung, grössten Teils beseitigt.

Auch unsere nachuntersuchten operierten Fälle sprechen für eine Operation, können wir doch verzeichnen in 34% Patienten, die vollkommen beschwerdefrei, in 48% Patienten, die völlig leistungsfähig bei geringen Beschwerden und nur in 18% Patienten, mit leichter Verminderung der Arbeitskraft.

Auf Grund dieser Erfahrungen fühlen wir uns berechtigt, die Indikation zur Exstirpation in all denjenigen Fällen zu stellen, wo es nach mehrwöchentlicher konservativer Behandlung der frischen Verletzung mit Ruhe, Heissluft und Massage doch wieder zu einem Recidiv kommt.

Zum Schluss erfülle ich die angenehme Pflicht, Herrn Privatdocent Dr. med. Odermatt, für die Anregung zur vorliegenden Arbeit und seine bereitwillige Hilfe meinen herzlichsten Dank auszusprechen.

Literaturverzeichnis.

Bähr: Eine typische Erkrankung des lig. patellae. Zeitschrift für Chirurgie und med. Orthop. Bd. 8. 1914. pag. 361.

Bergmann: Meniscusluxationen im Kniegelenk. 1906 Deutsche Ztsch. für Chirurgie. Bd. 83. pag. 526.

Bircher: Die Binnenverletzungen des Kniegelenks und ihre Diagnose. Schweizerische Med. Wochenschr., 1923. N. 40.

Bockenheimer: Ueber Meniscusverletzungen. Med. klin. 1912. pag. 898.

Brüning: Die Verletzungen der Zwischenknorpelscheiben des Kniegelenkes und ihre Behandlung. Langenbecks Archiv. Bd. 97. pag. 360.

Baumann: Ueber die Dauerresultate der operativ behandelten Meniscusverletzungen des Kniegelenkes. Inaug. Diss.

Dubs: Zur Technik der Exstirpation der Kniegelenksmeniscen, mit besonderer Berücksichtigung der Längsdurchsägung der Patella nach Babinski. Deutsche Zeitschr. f. Chir. Band 136, 1916, page 137.

Traumatische Fettgewebswucherungen im Kniegelenk (Hoffa'sche Krankheit) Kor. f. Schweizer. Aerzte 1919, N. 10.

Glass: Ueber die Dauerresultate nach Meniscusexstirpationen bei Meniscusverletzungen. Langenbecks Arch. Bd. 99. pag. 1099.

Goerber: Ueber Meniscusverletzungen. Deutsche Zeitschr. für Chirurgie. 1918. Bd. 145. pag. 289.

Hagenbach: Meniscusverletz. Med. klin. 1907. pag. 1499.

Henderson: Mechanical derangement of the knee joint. Annales of surgery 1918, N. 6. Ref. Zblt. f. Chir. 1919 p. 283.

König: Ueber Derangement im Kniegelenk mit besonderer Berücksichtigung der Interposition des verletzten Men. Arch. f. klin. Chir. 98. 1912.

Konjetzny: Die Meniscusverletzungen des Kniegelenkes. Münchner med. Wochensch. 1916. pag. 525.

Konjetzny: Zur Frage der Pathogenese und des Mechanismus der Meniscusverletz. Münchner med. Wochenschrift 1916. pag. 1216.

Kroiss: Die Verletzungen der Kniegelenkzwischenknorpel und ihrer Verbindungen. Beitr. z. klin. Chir. 66. Heft 3.

Martina: Ueber die Dauerresultate der Meniscusoperationen im Kniegelenk. Deutsche Zeitschr. f. Chir. 88. Heft 46, 1907.

Payr: Ueber Erfahrungen mit dem med. S.-Schnitt zur schonenden und doch übersichtlichen Eröffnung des Kniegelenkes. 38 Fälle. Zblt. f. Chir. 1919. pag. 770.

Einfaches und schonendes Verfahren zur beliebigen breiten Eröffnung des Kniegelenkes. Zblt. f. Chir. 1917. pag. 921.

Roux: Meniscitis chron. traumatica. Corr. f. schw. Aerzte 1895. pag. 732.

Schlatter: Meniscusluxationen des Kniegelenkes. Brun's Beiträge. 1904. Bd. 41.

Schmerz: Ueber den med. S.-Schnitt Payr's zur Eröffnung des Kniegelenkes. Zblt. f. Chir. 1919. pag. 1015. Ein neuer Weg zur schonenden Eröffnung des Kniegelenkes. Zblt. f. Chir. 1916. pag. 955.

Sonntag: Posttraumatische Verknöcherung im Kniescheibenband. Münchner med. Wochenschr. 1918. pag. 372.

Ufer: Ueber Meniscusverletzungen im Kniegelenk und eine neue Schnittführung zur Kniegelenkeröffnung. Arch. f. klin. Chir. Bd. 109. pag. 621.